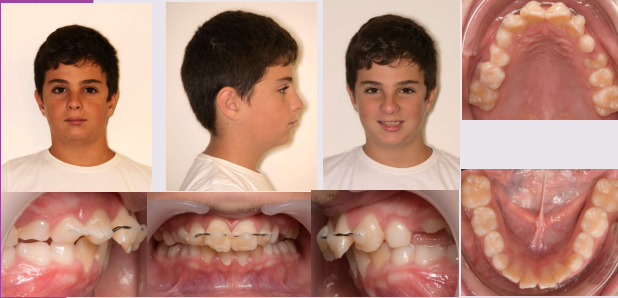

Potentialisation de la croissance par TIA II sur plaques mandibulaires

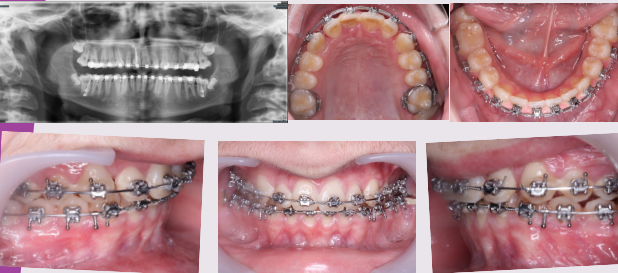Dr Dodiébé KONÉ, interne DES 2 ODF Marseille, Dr Delphine LAVEZE, Dr Léa CURIALE, Pr Michel LE GALL, chef de service ODF Marseille, Timone

INTRODUCTION



- ▶ Nathanaël, 11 ans, adressé par son dentiste suite à l'expulsion et la réimplantation de 11 sans antécédent de traitement orthodontique.
- ▶ Allergie aux acariens et au cyprès.

PLAN DE TRAITEMENT

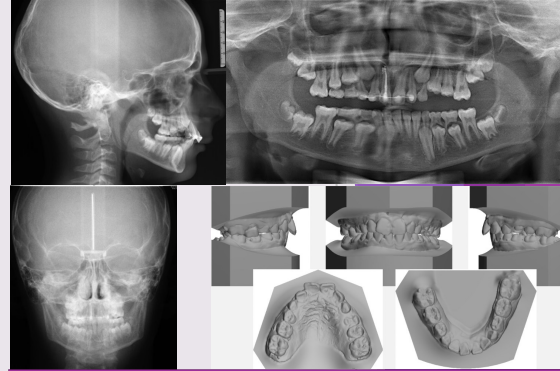


- ▶ Les objectifs étant de corriger la classe II squelettique tout d'abord par expansion du maxillaire afin de libérer la croissance mandibulaire et permettre la mise en place sur l'arcade des 13 et 23 puis stimuler la croissance mandibulaire en évitant de solliciter les incisives mandibulaires déjà très vestibulées.
- ▶ La mise en place de 2 plaques d'ancrage squelettiques mandibulaires permettra de support des TIA de classe II afin de « tenir » les incisives mandibulaires et donc d'éviter les effets parasites de vestibulo-version des incisives

DISCUSSION ET CONCLUSION

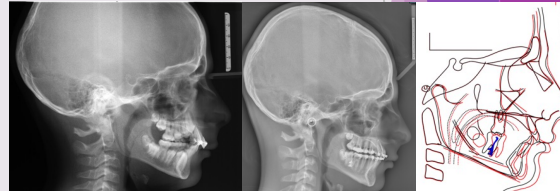
- ▶ Contrairement aux TIA conventionnelles, l'utilisation des TIA de classe II sur mini-plaques permet de s'affranchir de l'effet indésirable de vestibulo-version incisive mandibulaire, tout en potentialisant la croissance résiduelle.
- ▶ L'utilisation des TIA II sur miniplaques peut être une alternative thérapeutique dans la résolution de la classe II squelettique chez les adolescents en fin de croissance.

DIAGNOSTIC



- ▶ Nathanaël présente une classe II squelettique par rétrognathie mandibulaire sur un schéma hypodivergent par insuffisance verticale antérieure.
- ▶ Une cl II dentaire asymétrique, plus marquée à gauche avec compensation dentoalvéolaire de la cl II: vestibuloversion marquée des incisives mandibulaires+++
- ▶ Une latérodéviation mandibulaire liée à une endoalvéolie maxillaire relative à la CIII et associée à une déviation du point interincisif mandibule de 3 mm à gauche associée à une dysfonction ventilatoire et linguale

RÉSULTATS



- ▶ La superposition générale permet de visualiser la croissance mandibulaire, le contrôle de l'incisive mandibulaire avec non aggravation de la compensation de vestibulo-version incisive, le contrôle de la molaire mandibulaire.
- ▶ Les TIA de classe II sur mini-plaques potentialisent la croissance résiduelle mandibulaire par activation du potentielle auxiologique de celle-ci tout en limitant la vestibulo-version incisive